

УДК: 612.821 612.8:616.8

## ОСОБЕННОСТИ ОБРАБОТКИ ЭМОЦИОНАЛЬНО ОКРАШЕННОЙ ИНФОРМАЦИИ У ЧЕЛОВЕКА ПО ДАННЫМ ВЕРОЯТНОСТНОЙ ЭЭГ - ТОМОГРАФИИ

*Черный С.В., Коваленко А.А., Павленко В.Б.*

Известно, что характеристики ЭЭГ-потенциалов являются одними из объективных критериев оценки психофизиологического статуса человека. Исходя из того, что эмоции являются неотъемлемой составляющей психической жизни человека, можно предполагать, что процесс обработки эмоционально окрашенной информации должен отражаться как в паттернах текущей ЭЭГ, так и в её пространственном распределении.

Имеется множество данных о наличии тесных связей ритмов ЭЭГ с различными эмоциональными состояниями [1 - 5]. Нами ранее также были показаны различия в характеристиках текущей ЭЭГ-активности при мысленном воспроизведении эмоциогенных вербальных стимулов [6]. Однако работ, посвящённых выявлению возможных очагов генерации ритмов ЭЭГ различных частотных диапазонов в процессе обработки эмоционально окрашенной информации, крайне мало. Данный факт связан с тем, что классическому методу ЭЭГ недоступна физическая трёхмерная реконструкция активности целого мозга. Однако этот недостаток компенсируется появлением нового современного метода вероятностной ЭЭГ-томографии, который заключается в построении томограмм на основе пространственного распределения ЭЭГ-активности [7]

Различные виды томографии, такие как рентгеновская компьютерная томография, позитронно-эмиссионная томография, метод ядерно-магнитного резонанса, эффективны для исследования повреждений мозга, оценки метаболической активности в различных участках мозга. Однако низкое временное разрешение указанных технологий (десятки секунд и минуты) совершенно не отвечает быстротечной динамике нейронных сетей и не позволяет исследовать фундаментальные механизмы информационно-аналитической деятельности мозга. [8]. В этом отношении метод вероятностной ЭЭГ-томографии оказывается достаточно информативным, так как по своей природе является практически безынерционным относительно подвижности процессов, протекающих в ЦНС, а основные электрофизиологические явления, характеризующие высшую нервную деятельность, обусловлены активностью коры больших полушарий мозга, вполне доступной для ЭЭГ-томографии [9].

В настоящее время широкое распространение получил подход, названный электромагнитной томографией низкого разрешения - LORETA (Low Resolution Electromagnetic Tomography). Суть метода заключается в нахождении прямого трехмерного решения для распределения электрической активности в мозге. Однако этот метод имеет ряд неточностей: так, сигнал, регистрируемый в виде ЭЭГ, не является стационарным, и повторное выявление источника локализации может не совпадать с предыдущим; кроме того, необходимо учитывать и неоднородную плотность тканей мозга. Исходя из этого, для выявления локализации коркового источника возможной ЭЭГ был предложен метод вычисления равного волнового фронта. Метод основан на предположении о том, что от существующего генератора электрической активности волны расходятся во всех направлениях, и если зафиксировать волны, чей волновой фронт обладает равными параметрами, то можно с высокой долей вероятности вычислить, откуда этот фронт расходится, то есть найти возможный очаг генерации [10].

Необходимо отметить, что систематических исследований с помощью указанного метода пока не проводилось. В связи с этим целью настоящей работы являлось выявление особенностей рисунка томограмм во время мысленного представления эмоционально негативных ситуаций.

#### **МАТЕРИАЛЫ И МЕТОДЫ**

В исследовании приняли участие 27 человек в возрасте 17 - 23 лет (обоих полов, все правши). Все испытуемые были добровольцами и не находились в состоянии эмоционального стресса. Электроэнцефалограмму регистрировали монополярно, в 21 отведении, в состоянии спокойного бодрствования при закрытых глазах. Расположение электродов соответствовало системе «10-20», референтным электродом служили объединённые датчики над сосцевидными отростками черепа.

После записи фоновых показателей испытуемому давали инструкцию мысленно воспроизвести наиболее тревожащую, негативную ситуацию, которую они когда-либо испытывали в жизни. Полученные данные сравнивались с фоновыми значениями ЭЭГ.

Для оценки пространственных особенностей генерации ритмов ЭЭГ и выявления возможных очагов генерации тех или иных частотных диапазонов анализировали томограммы, полученные методом равного волнового фронта.

Для анализа были выбраны следующие частотные диапазоны: 1-4 Гц ( $\delta$ -ритм), 4-8 Гц ( $\theta$ -ритм), 8-14 Гц ( $\alpha$ -ритм), 14-25 Гц ( $\beta_1$ -ритм), 25-30 Гц ( $\beta_2$ -ритм). Нормальность распределения проверялась с помощью критерия Колмогорова - Смирнова. Различия между фоновыми значениями и функциональной нагрузкой определяли с помощью критерия Вилкоксона.

#### **РЕЗУЛЬТАТЫ И ОБСУЖДЕНИЕ**

Во время представления эмоционально негативной ситуации наблюдалось достоверное увеличение амплитуды дельта-ритма во фронтальных и париетальных отведениях по сравнению с фоновой записью (табл. 1, рис. 1, 2). Судя по данным

вероятностной ЭЭГ-томографии эти очаги локальны и чётко выделяются на фоне активности остальных областей неокортекса. Также во фронтальных и парietальных отведениях наблюдалось и изменение амплитуды тета-ритма, которое, однако, не достигало уровня статистически достоверных различий. Анализ показал, что префронтальные и парietальные зоны коры наиболее полно отражают изменения в представленной экспериментальной ситуации.

Таблица 1.

Изменение амплитуды дельта- и тета-ритма текущей ЭЭГ при мысленном воспроизведении эмоционально негативной ситуации (в процентах от максимальной амплитуды ЭЭГ)

Отведе- ния	ДЕЛЬТА-РИТМ		ТЕТА-РИТМ	
	x ± Sx фон	x ± Sx Нагрузка	x ± Sx фон	x ± Sx Нагрузка
Fr1	28,13±3,32	39,04±4,87	29,34±3,05	25,99±3,56
Fr2	29,84±4,02	40,06±4,77*	32,13±3,67	36,76±4,05
Frz'	13,88±2,38	22,64±4,66*	15,62±2,07	21,96±3,62
P3	19,58±2,06	25,53±3,33**	28,73±2,66	29,74±2,87
P4	14,85±1,51	25,53±3,33	22,58±2,55	25,58±3,03

Примечание: различия достоверны при \* -  $p < 0,05$ ; \*\* -  $p < 0,01$

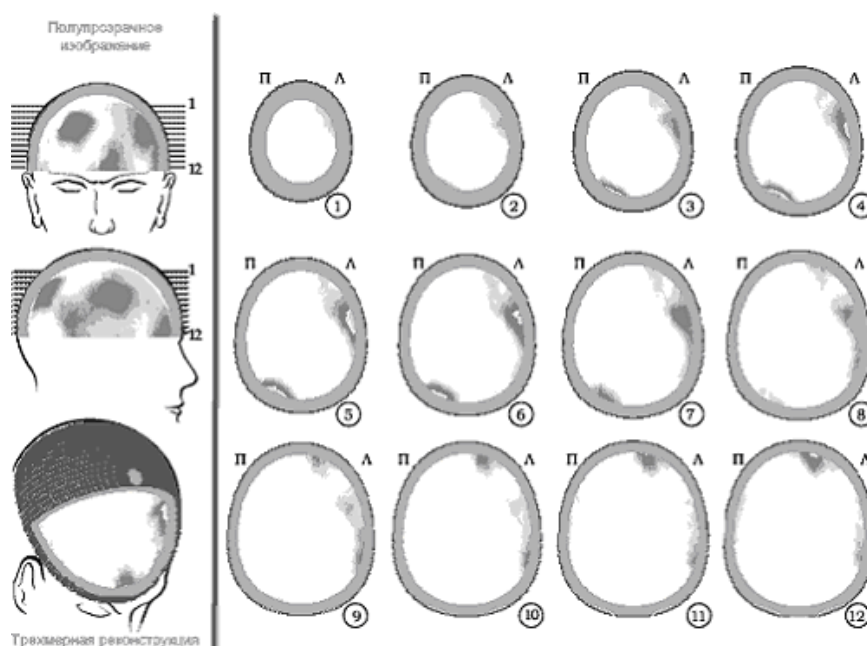


Рис. 1. Пример вероятностной ЭЭГ-томограммы в диапазоне дельта-ритма испытуемого К.И. в процессе представления эмоционально негативной ситуации. Очаги активности дельта-ритма наиболее выражены в префронтальных, парietо-темпоральных и окципитальных областях.

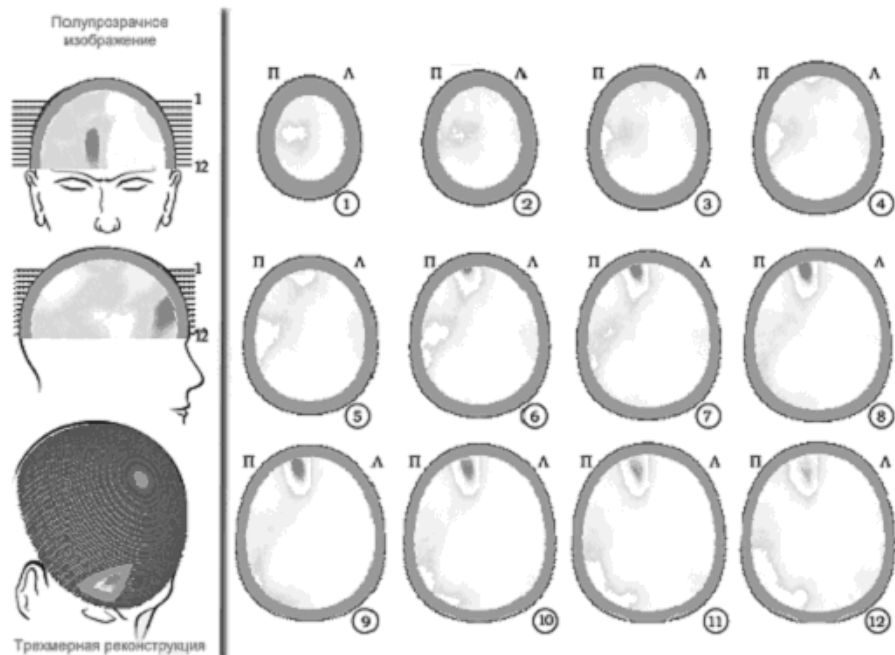


Рис. 2. Пример вероятностной ЭЭГ-томограммы в диапазоне тета-ритма испытуемого Л.А. в процессе представления эмоционально негативной ситуации. Очаги активности тета-ритма распределены диффузно в правом полушарии, однако наибольший фокус отмечен в правой префронтальной области.

Известно [11], что дельта-ритм отражает тормозные процессы в коре головного мозга и может быть связан с активностью серотонинергической системы [12]. Кроме того, усиление дельта-ритма во фронтальных, центральных, темпоральных, парietальных и окципитальных областях происходит на фоне преобладания негативных эмоций [13] и связан со снижением мотивационных потребностей [14].

Изменения характеристик ЭЭГ префронтальных и парietальных зон коры в данной экспериментальной ситуации оцениваются нами как закономерные. Ранее было показано, что орбитофронтальная кора играет основную роль в эмоциональной окраске как внешних, так и внутренних образов, особенно тех, которые имеют негативную модальность. Кроме того, повреждение этой зоны коры ведет к нарушению обработки эмоционально окрашенной информации на нескольких уровнях обработки стимула, что связано, в итоге, с возможными когнитивными нарушениями [15, 16]. Кроме того, следует указать на связь активности орбитофронтальной коры с эмоционально - мотивационными процессами, которые характеризуются ассоциацией полученной информации с опытной и, на основе этого, коррекцией текущей поведенческой реакции [17]. Так, выявлено, что люди с высокоамплитудным дельта-ритмом часто страдают различными нейровегетативными симптомами (головокружением, головной болью,

нарушением сна и др.) и имеют повышенные оценки по шкалам истерии, ипохондрии, психастении, паранойяльных тенденций согласно результатам Миннесотского многопрофильного личностного опросника (MMPI), повышенный индекс нейротизма [18].

Преобладание медленноволновой активности в рисунке текущей ЭЭГ может быть связано с временным локальным снижением мозгового кровотока психогенного генеза [19, 20]. Это утверждение согласуется с данными, показывающими, что ситуации, связанные с переживанием негативных эмоций, характеризуются усилением локального кровотока в лимбических и паралимбических областях, в отличие от темпоральной и префронтальной областей коры, а снижение локального кровотока характеризуется нарушением корковой передачи и усилением влияния со стороны нижележащих структур [21]. Функциональные связи, существующие между миндалиной и префронтальной корой, связаны с активацией негативного психоэмоционального состояния у человека и приматов [22]. Так как префронтальная кора модулирует уровень активации миндалины [23, 24], то вполне вероятно, что эти взаимосвязи лежат в основе регуляции эмоционального поведения [25].

В литературе были отмечены связи эмоциональных реакций с активностью фронто-париетальных зон коры. Показано, что сила эмоции являет отрицательную связь между диапазонами дельта,- и альфа ритмов, и на этом фоне происходит усиление мощности дельта-ритма и ее снижение в диапазоне альфа-ритма, что наиболее ярко выражено в передних и центральных отделах обоих полушарий [26]. Сходная картина наблюдается также у испытуемых, страдающих обсессивно - компульсивным синдромом. У них отмечено усиление активности стриатума, орбитофронтальной коры и базальных ганглиев. В этом случае, однако, происходит угнетение активности фронтальных отделов коры, контролирующей активность ниже лежащих структур, что, как думают, и приводит к характерным нарушениям, описываемым данной нозологической единицей [27].

Выявленное усиление дельта-ритма в префронтальной зоне правого полушария мы связываем со спецификой полушарной активности в обработке эмоциогенных стимулов. Многими исследованиями показано, что левополушарная активация характерна в основном для позитивных эмоций, а правополушарная - для негативных [28, 29]. Нужно, однако, отметить, что существуют данные и о противоположной направленности эмоциональных процессов в полушариях [30, 31].

Достоверное усиление дельта-ритма в левой теменной области, выявленное в данном исследовании, требует, на наш взгляд, более детального изучения.

Наблюдаемое усиление тета-ритма в центральной и правой префронтальных корковых областях не достигало статистической значимости различий и было выявлено лишь на уровне тенденции. Однако, несмотря на это, данный феномен обсуждается нами как один из показателей изменения активности мозга в данной экспериментальной ситуации. Так, имеется ряд данных, говорящих о связи тета-ритма с отрицательными эмоциями [32, 33, 34], особенно при правополушарной активации корковых зон [1] и большей представленности этой активности во

фронтальных зонах правого полушария [35], фронто-центральных и темпоральных областях коры [36]. Это связано с тем, что основную роль в генезе тета-ритма играют таламус, гипоталамус, ретикулярная формация ствола мозга и лимбическая система - т.е. структуры, непосредственно участвующие в детекции и регуляции эмоций. Специфическим для функциональности тета-ритма можно и необходимо считать также то, что в гиппокампе наличествует довольно много нейронов - «детекторов новизны» [32], что позволяет сделать вывод об осуществлении лимбической системой своей активирующей функции в ответ на изменение окружающей обстановки, особенно если это связано с определенным эмоциональным состоянием.

#### ВЫВОДЫ

4. Во время мысленного представления эмоционально негативных ситуаций происходит локальное усиление амплитуды дельта-ритма в центральной и правой переднелобной, а также левой теменной областях, что свидетельствует об усилении тормозных влияний на кору мозга со стороны стволовых структур.

5. При выполнении функциональной пробы выявлены очаги тета-ритма в лобных долях правого полушария.

#### Список литературы

1. Aftanas L.I., Reva N.V., Savotina L.N. et al. Neurophysiological correlates of induced discrete emotions in humans: an individually oriented analysis // *Neurosci. Behav. Physiol.* - 2006. - V. 36, № 2. - P. 119-130.
2. Kostyunina M.B., Kulikov M.A. Frequency characteristics of EEG spectra in the emotions // *Neurosci Behav Physiol.* - 1996. - V. 26, № 4. - P. 340-343.
3. Русалова М.Н. Отражение эмоционального напряжения в пространственной синхронизации биопотенциалов головного мозга человека // *Журнал ВНД.* - 1990. - Т.40, №2. - С. 254.
4. Русанов М.Н., Костюнина М.Б. Отражение в межполушарном распределении частотно-амплитудных параметров ЭЭГ силы эмоционального переживания, величины потребности и вероятности ее удовлетворения // *Физиология человека.* - 2000. - Т. 26, №1. - С. 32-39.
5. Klimesh W. EEG alpha and theta oscillations reflect cognitive and memory performance: a review and analysis // *Brain Research reviews.* - 1999. - V. 29, № 2-3. - P. 169-195.
6. Черный С.В., Коваленко А.А. Отражение внутренних переживаний в характеристиках текущей ЭЭГ // *Ученые записки Таврического национального университета им. В.И. Вернадского, серия «Биология, химия».* - 2005. -Т. 18 (57), №4. - С. 191-198.
7. Гнездицкий В.В. Обратная задача ЭЭГ и клиническая электроэнцефалография. - Таганрог: ТРТУ, 2000. - 640 с.
8. Thatcher R.W. Tomographic electroencephalography / magnitoencephalography. Dynamics of human neural network switching // *J. Neuroimaging.* - 1995. - V. 5, № 1. - P. 35
9. Pascual-Marqui R.D., Michel CM., Lehmann D. Low resolution electromagnetic tomography: a new method for localizing electrical activity in the brain // *Int. J of Psychophysiology.* -1994. - V. 18. - P. 49.
10. Крамаренко А.В. Трёхмерная локализация очаговой патологии при электроэнцефалографическом исследовании // [www.dx-telemedicine.com](http://www.dx-telemedicine.com). - 2005.
11. Мамедов З.Г., Игнатъев Д.А. Анализ спектральных характеристик ЭЭГ коры при активации серотонинреактивных структур неокортекса // *Физиол. ж. СССР.* - 1982. - Т. 68, № 5. - С. 705-708.
12. Туровская З.Р. Индивидуальные особенности вегетативного баланса и уравновешенность основных нервных процессов // *Психология и психофизиология индивидуальных различий.* - М.: Педагогика, 1977. - С. 149-154.

13. Rusalova M.N., Kostiumina M.B. Use of spectral correlation method in a study of human emotional states // *Russ. Fiziol. Zh. Im I.M. Sechenova*. - 2003. - № 89. - P. 512-521.
14. Knyazev G.G., Savostyanov A.N., Levin E.A. Anxiety and synchrony of alpha oscillations // *Int. J. Psychophysiol.* - 2005. - V. 57, № 3 - P. 175-180.
15. Angrilli A., Palomba D., Cantagallo A. et al. Emotional impairment after right orbitofrontal lesion in a patient without cognitive deficits. // *Neuroreport*. - 1999. - V. 10, № 8. - P. 1741-1746.
16. Canli T., Desmond J.E., Zhao Z. et al. Hemispheric asymmetry for emotional stimuli detected with fMRI. // *Neuroreport*. - 1998. - V. 9, № 14. - P. 3233-3239.
17. Rolls E. Convergence of Sensory Systems in the Orbitofrontal Cortex in Primates and Brain Design for Emotion // *The anatomical record part*. - 2004. - V. 281. - P. 1212-1225.
18. Roth N., Sask G. Relations between slow (4 cps) EEG activity, sensorimotor speed, and psychopathology // *Int. J. Psychophysiol.* - 1990. - V. 9, № 2. - P. 121-127.
19. Панков Д.Д. Синдромология и возможности дифференцированной терапии при ранних клинических формах недостаточности кровообращения мозга // *Журн. невропатол. и психиатр.* - 1987. - Т. 87, № 9. - С. 1301-1306.
20. Рахимджанов А.Р., Гафуров Б.Г., Маджидова Я.Н., Мирзаева З.К., Дадамьянц Н.Г. Роль синдрома вегетативной дистонии в генезе доинсультных форм цереброваскулярной патологии у женщин молодого возраста. // *Журн. неврол. и психиатр.* - 1997. - Т. 97, № 6. - С. 19-21.
21. Shin L.M., Kosslyn S.M., McNally R.J. et al. Visual imagery and perception in post-traumatic stress disorder. A positron emission tomographic investigation. // *Arch. Gen. Psychiatry* - 1997. - V. 54, № 2. - P. 233-241.
22. Kalin N.H., Shelton S.E. Nonhuman primate models to study anxiety, emotion regulation, and psychopathology. // *Ann N Y Acad Sci.* - 2003. - V. 1008. - P. 189-200.
23. Keightley M.L., Winocur G., Graham S.J. et al. An fMRI study investigating cognitive modulation of brain regions associated with emotional processing of visual stimuli. // *Neuropsychologia*. - 2003. - V. 41. - P. 585-596.
24. Beauregard M., Levesque J., Bourgouin P. Neural correlates of conscious self-regulation of emotion. // *J Neurosci.* - 2001. - V. 21, № 18. - P. 165.
25. Hariri A.R., Weinberger D.R. Imaging genomics. // *Br. Med. Bull.* - 2003. - V. 65. - P. 237-248.
26. Русалова М.Н., Костюнина М.Б., Стрельникова И.В. Электрофизиологические корреляты основных компонентов эмоционального напряжения // *Всерос. научн. конф. с межд. участием, посв. 150-летию со дня рождения академика И.П. Павлова, С-Пб., 15-17 сент., 1999: материалы конференции.* - СПб., 1999. - С. 271.
27. Herrmann M.J., Jacob C., Unterecker S., et al. Reduced response-inhibition in obsessive-compulsive disorder measured with topographic evoked potential mapping // *Psychiatry Res.* - 2003. - V. 120, № 3. - P. 265-271.
28. Ahern G.L., Schwartz G.E. Differential lateralization for positive and negative emotion in the human brain: EEG spectral analysis. // *Neuropsychologia*. - 1985. - V. 23, № 6. - P. 745-755.
29. Русалова М. Н. К вопросу о межполушарной организации эмоций // *Физиология человека*. - 1987. - Т. 13, № 6. - С. 940-947.
30. Костандов А. Э. Функциональная асимметрия полушарий мозга и неосознаваемое восприятие. - М.: Медицина, 1983. - 256 с.
31. Swenson R.A., Toker D.M. Lateralized cognitive style and self-deskription // *International Journal of Neuroscience*. - 1983. - V. 21, № 3-4. - P. 91-10.
32. Гусельников В. И. Электрофизиология головного мозга. - М., 1976. - 300 с.
33. Абрамов Ю. Б. Стресс и его патогенетические механизмы // *Материалы Всесоюзного симпозиума. Кишинев, 1973.* - С. 46-47.
34. Yamaguchi Y., Kuwano S., Tshujimoto T. Properties of the frontal theta bursts appearing on mental work // *Electroencephalogr. and Clin. Neurophysiol.* - 1981. - V. 52, №3. - P. 48.
35. Balconi M, Lucchiari C. EEG correlates (event-related desynchronization) of emotional face elaboration: a temporal analysis. // *Neurosci Lett.* - 2006. - V. 9, № 392. - P. 118-123.
36. Il'iuchenok IR, Savost'ianov AN, Valeev RG. Dynamics of spectral characteristics of theta- and alpha-range EEG during negative emotional reactions // *Zh. Vyssh. Nerv. Deiat. Im. I.P. Pavlova*. - 2001. - V. 51, № 5. - P. 563-571.

*Поступила в редакцию 20.05.2006 г..*