

УДК 711-007-5:615.82

**ИССЛЕДОВАНИЕ ЭФФЕКТИВНОСТИ ПРИМЕНЕНИЯ КОМПЛЕКСА
РЕАБИЛИТАЦИИ В ЛЕЧЕНИИ СТРУКТУРАЛЬНОГО
ИДИОПАТИЧЕСКОГО СКОЛИОЗА**

Снапков П. В., Грабовская Е. Ю., Мельниченко Е. В.

Накопленные в последние годы клинические, морфологические и рентгенологические данные, а также изучение патогенеза сколиоза, привели к твердому убеждению, что сколиоз не является симптомом какого-либо заболевания, а представляет собой полиэтиологическую болезнь, имеющую характерную клиническую картину, специфическую морфологическую основу и генез.

Тяжелые формы этого распространенного заболевания сопровождаются выраженными изменениями позвоночника, грудной клетки и внутренних органов. Статистическими исследованиями ряда авторов показано, что большинство больных сколиозом умирает преждевременно, причем одной из главных причин этого является нарушение функции органов кровообращения и дыхания.

Хотя анатомические изменения позвоночника, грудной клетки при сколиозе описаны довольно детально, тем не менее существует настоятельная необходимость изучить эти изменения в динамике, что возможно достигнуть лишь с применением рентгенологического метода. В современных условиях практически ни одно обследование не считается законченным без углубленного изучения рентгенологической картины. Окончательный диагноз сколиоза возможен лишь тогда, когда клинические данные подтверждаются рентгенологическим исследованием. Такие данные еще глубже раскрывают сущность заболевания, позволяют в известной степени прогнозировать течение сколиоза и решать вопрос о выборе методов лечения больных [1, 2, 3].

Появление новых сложных и дорогостоящих оперативных приемов, используемых для лечения тяжелых форм сколиоза, не дает 100% гарантии – через некоторое время возможна частичная потеря коррекции. Поэтому гораздо лучше использовать консервативное лечение, включающее комбинацию прекрасно зарекомендовавших себя средств восстановления функциональных нарушений позвоночника: массаж, мануальную терапию, лечебную физическую культуру [2, 3, 4].

Основываясь на вышеизложенных данных, нами было проведено клиническое изучение эффективности комплекса реабилитации, основанного на сочетанном применении массажа, мануальной терапии, лечебной физической культуры у больных со сколиозом и его воздействии на области деформации, коррекцию патологически измененных позвоночно-двигательных сегментов, восстановление морфо-функционального состояния костно-суставного, связочно-мышечного

ИССЛЕДОВАНИЕ ЭФФЕКТИВНОСТИ ПРИМЕНЕНИЯ КОМПЛЕКСА РЕАБИЛИТАЦИИ В ЛЕЧЕНИИ СТРУКТУРАЛЬНОГО ИДИОПАТИЧЕСКОГО СКОЛИОЗА

аппарата и нормального анатомо-физиологического функционирования опорно-двигательного аппарата в целом.

Обследование проводилось в группе, состоящей из 15 пациентов 16-25-летнего возраста с различной клинической симптоматикой, проявляющейся в результате структурального идиопатического сколиоза I-II степени по Коббу.

Показатели статодинамических нарушений определялись по следующим критериям основных параметров нарушенных функций: уровню болевого синдрома, чувствительности, тонусу мышц, мышечной силе, объему движений [9]. Оценка эффективности комплекса реабилитации проводилась по 5-балльной системе дифференцированно и индивидуально для каждого обследуемого. Одним из главных диагностических методов являлся спондилографический анализ коррекции деформации [1, 3].

Для диагностики сколиоза проводились рентгенограммы позвоночника в прямой переднезадней проекции в вертикальном и горизонтальном положении пациента на протяжении всего позвоночника: от шейного до крестцового отдела с захватом гребней подвздошных костей. В случаях, когда захватить все отделы позвоночника не удастся, делают два снимка: на первом получают изображение шейного и грудного отделов, на втором – поясничного отдела и костей таза. Основным признаком сколиоза – наличие сколиотической деформации на рентгенограммах, сделанных лежа. Способом определения сколиотической деформации являлась методика Кобба в модификации [1, 6].

Комплекс реабилитации в курсе восстановительной терапии состоял из двух периодов. В первом периоде, в течение 2-4 дней, использовалось сочетанное применение массажа и мануальной терапии с целью мобилизации позвоночника и коррекции деформации в области патологически измененных позвоночно-двигательных сегментов, по принципу дифференцированных нарастающих маневров [4,5,7,]. Второй период направлен на стабилизацию позвоночника в сбалансированном положении и удержание коррекции путем укрепления ослабленных мышц с увеличением их силовой выносливости и создания «мышечного корсета», воспитания правильной осанки и восстановление динамического стереотипа при помощи массажа, лечебной физической культуры (корригирующих, деторсионных упражнений, коррекции положением) [4,7,8].

За 15-дневный срок реабилитации в группе произошли следующие изменения показателей:

- величина болевого синдрома снизилась с $1,86 \pm 0,16$ балла до $0,26 \pm 0,11$ баллов, что на 86,0% лучше по сравнению с первым днем ($p < 0,001$);
- уровень чувствительности изменился с $1,66 \pm 0,16$ балла до $0,07 \pm 0,06$ баллов, что на 95,5% лучше по сравнению с первым днем ($p < 0,001$);
- тонус мышц изменился на 61,2% (с $2,60 \pm 0,21$ балла до $1,01 \pm 0,14$ баллов, $p < 0,001$);
- мышечная сила улучшилась на 57,0% (с $1,86 \pm 0,19$ балла до $0,80 \pm 0,17$ баллов, $p < 0,001$);
- объем движений изменился с $1,73 \pm 0,11$ балла до $0,33 \pm 0,12$ баллов – 80,9% ($p < 0,001$);

- показатели спондилографии изменились с 12,93±0,72 балла до 8,66±0,50 (p<0,001), что на 67,0% лучше по сравнению с первым днем реабилитации.

Пациенты исследуемой группы по окончании 15-дневного курса реабилитации не предъявляли никаких жалоб, так как по оценочным критериям оптимально соответствовали физиологическим нормам, и можно даже говорить о клинической тенденции к выздоровлению (рис.1).

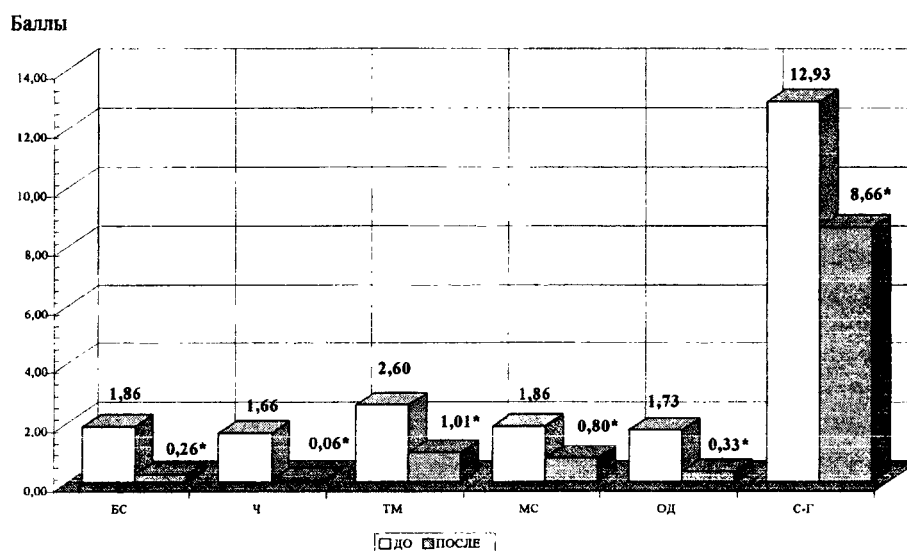


Рис.1. Динамика изменения показателей диагностических критериев в ходе курса реабилитации у больных сколиозом позвоночника

БС – болевой синдром; Ч – чувствительность; ТМ – тонус мышц;
МС – мышечная сила; ОД – объём движений; С-Г – спондилография;

* - различия достоверны (p<0,001).

Принимая во внимание тот факт, что вышеприведенные показатели получены после проведения одного восстановительного курса и, учитывая при этом стойкость показателей спондилографии в течение полугодового контроля, подтверждающих стабилизацию позвоночника в корригированном положении, можно утверждать, что после 2-х, 3-х курсов, возможно, говорить о полном клиническом выздоровлении.

Использование данной методики в курсе реабилитации при структуральном идиопатическом сколиозе дает возможность более детальной и значительной коррекции деформированных сегментов с учетом физиологической и биомеханической структуры позвоночника в отличие от радикальных методов лечения: ортопедических (ортезирование), хирургических (эпифизеодезы, пружины Груца, спондилодезы, дистракторы, спондилотомии, резекции реберного и реберно-позвоночного горбов). Сущность методики, используемой в курсе реабилитации, заключается в сохранении достигнутой коррекции путем формирования нового

**ИССЛЕДОВАНИЕ ЭФФЕКТИВНОСТИ ПРИМЕНЕНИЯ КОМПЛЕКСА РЕАБИЛИТАЦИИ
В ЛЕЧЕНИИ СТРУКТУРАЛЬНОГО ИДИОПАТИЧЕСКОГО СКОЛИОЗА**

статико-динамического стереотипа, адаптированного к вносимым в форму позвоночника изменениям, что может быть использовано как с лечебной, так и с профилактической целью.

Список литературы

1. Мовшович И.А., Риц И.А. Рентгенодиагностика и принципы лечения сколиоза. – М.: Медицина, 1969. – 392 с.
2. Тревелл Дж. Г., Симонс Д.Г. Миофасциальные боли. – М.: Медицина, 1989. – 210 с.
3. Юмашев Г.С., Епифанов В.А. Оперативная травматология и реабилитация больных с повреждениями опорно-двигательного аппарата. – М.: Медицина, 1983. – 286 с.
4. Епифанов В.А. Лечебная физическая культура и спортивная медицина: Учебник.– М.: Медицина, 1999. – 304 с.
5. Иваничев Г.А. Мануальная терапия. Руководство, атлас. – М.: Медицина, 1998. – 475 с.
6. Спужак М.И., Шармазанова Е.П. Рентгенодиагностика заболеваний скелета: Учебное пособие для врачей рентгенологов. – Харьков: ХИУВ, 1999. – 37 с.
7. Лечебная физическая культура: Справочник. /Под ред. проф. В.А.Епифанова. 2-е изд., перераб. и доп. – М.: Медицина, 2001. – 592 с.
8. Макарова М.Н., Епифанов В.А. Аутомиокоррекция. – М.: Триада-Х, 2002. – 160 с.
9. Попелянский Я.Ю. Болезни периферической нервной системы. – М.: Медицина, 1989. – 464 с.

Поступила в редакцию 14.10.2003 г.